Aus der pathologisch-anatomischen Abteilung des städt. Krankenhauses im Friedrichshain zu Berlin.
(Abteilungsdirektor: Prof. Dr. L. Pick).

Ueber Ganglioneurome der Nebenniere.

Inaugural-Dissertation

zur

Erlangung der

Medizinischen Doktorwürde

an der

Friedrich-Wilhelms-Universität

zu Berlin

vorgelegt von

Fritz Heuer
aus Berlin-Charlottenburg.

Tag der Promotion: 29. Juli 1932.

Druck von Gebrüder Hoffmann, Charlottenburg, Schillerstr. 44.

138

Gedruckt mit Genehmigung

der

Medizinischen Fakultät der Universität Berlin

Dekan: Prof. Dr. von Bergmann.
Referenten: Prof. Dr. L. Pick,
Prof. Dr. Rössle.

R. UNIV.
BIBLIOTHEEK
LEIDEN

Disposition.

A. Entwicklungsgeschichte der Nebenniere, insbesondere des nervösen Teiles.

B. Vergleich der Nebennierenmark-Tumoren mit den Entwicklungsstufen des nervösen Apparates.

C. Einteilung der Nervengeschwülste der Nebennieren:

1. Im Rahmen des umfassenden allgemein gültigen Systems der Neurome von L. Pick und M. Bielschowsky.
2. Spezielle Schemen:
   a) Landau,
   b) Herxheimer,
   c) Robertson,
   d) R. F. v. Fischer.

D. Kasuistik, geordnet nach den Erscheinungsjahren.

E. Eigener Fall.

a) Krankengeschichte,
b) Sektionsergebnis
c) eingehende Untersuchung des konservierten Präparates.
   1. makroskopisch
   2. mikroskopisch

F. Schlußfolgerungen.

Digitized by the Internet Archive
in 2026

https://archive.org/details/IA41533911_0095

Für das Verständnis der formalen Genese der Ganglioneurome der Nebenniere ist es wesentlich, sich die Entwicklungsgeschichte der Nebennieren zu vergegenwärtigen. Die Nebenniere entsteht aus zwei verschiedenen Anlagen: die Rinde entwickelt sich aus dem Coelomepithel, ist mithin mesodermaler Herkunft, das Mark entstammt der Sympathicusanlage, trägt also neuroektodermalen Charakter.

Die zelligen Bestandteile des Nebennierenmarkes lassen nun in den verschiedenen Entwicklungsperioden verschiedene Zellarten als Hauptbestandteile spezifischer Natur unterscheiden. Als Grundlage finden wir die Sympathicusbildungszellen oder Sympathogonien. Von diesen aus sind zwei Entwicklungsmöglichkeiten gegeben. Entweder Fortentwicklung zu Ganglienzellen sympathischer Art, oder aber Entwicklung zu den für die Paraganglien, zu denen wir auch das Nebennierenmark rechnen müssen, charakteristischen chromaffinen Zellen. Als Ergebnis der einschlägigen Untersuchung stellt Poll folgendes Entwicklungsschema auf:

Sympathogonie

Sympathoblast Phaeochromoblast

Sympathische Ganglienzelle Phaeochromocyt.

Die Sympathogonien oder Sympathicusbildungszellen sind indifferente Elemente mit kleinen, stark färbbaren Kernen und wenig Protoplasma. Sie sind ausgesprochen lymphocytenähnlich. Meistens bilden sie Nester oder Haufen, die sich zu Rosetten (Küster) oder zu soliden Ballen gruppieren können. Häufig besteht eine äußerst feinfibrilläre, nervöse Zwischensubstanz, die als „Filzwerk", „Gewirr" oder „Netzwerk" beschrieben wird oder sich zu parallelfaserigen fibrillären Bündeln (Wright) anordnet, auch das Innere der Rosetten (Sympathogonienkapseln L. Pick) ausfüllt.

Die nächste Stufe der Differenzierung in der Richtung der Ganglienzellen — für unsere Ausführungen ist nur diese Entwick-

lungsrichtung von Interesse — stellen die Sympathoblasten dar. Es sind größere Typen von Zellen mit mehr bläschenförmigem Kern und vermehrtem Zystoplasma.

Die letzte Stufe in der Entwicklung bilden dann die sympathischen Ganglienzellen.

Nach welcher der beiden Richtungen hin sich die Sympathicusbildungszellen in der Nebenniere entwickeln, kann man im Gegensatz zu den außerhalb der Nebennieren gelegenen Sympathicusabschnitten, wo die Differenzierung schon sehr früh in Ganglienzellen oder chromaffine Zellen durchgeführt ist, nach Wiesel der Bildungszelle zunächst nicht ansehen. Nach seinen Angaben beteiligen sich an der Einwanderung in die Nebenniere nur undifferenzierte, multipotente Sympathogonien, deren Hauptmasse sich zu den späteren Markzellen umbildet, während nur ein kleiner Teil Ganglienzellen liefert.

Wegen der Uebereinstimmung, die die Zellen der vom nervösen Teil der Nebenniere ausgehenden Geschwülste mit diesen Entwicklungsstufen aufweisen, hat man die Tumoren im Vergleich mit den entsprechenden Entwicklungsstufen als Sympathogoniom, Ganglioneurom und Paragangliom bezeichnet. Sie sind leicht in bestimmte Kategorien des Systems der Neurome einzugruppieren, das L. Pick und M. Bielschowsky im Jahre 1911 in ihrer grundlegenden Arbeit ganz allgemein für die Geschwülste der Nervensubstanz aufgestellt haben.

Diese beiden Autoren unterschieden zwischen ausgereiften bzw. ausreifenden und unausgereiften Formen der Nervengeschwülste. Zu den ausreifenden Formen zählten sie die Ganglioneurome und die Gangliogliomeurome:

1. des sympathischen Systems,
2. der cerebrospinalen Nerven und Ganglien,
3. des Zentralnervensystems.

Zu den unausgereiften Formen:

1. Die Neurocytome (Marchand),
2. die Neuroblastome (Wright) und Sympathogoniome,

ferner alle Geschwülste, deren Stellung im System noch nicht ganz sichergestellt ist:

3. Tumoren der tuberösen Hirnsklerose,
4. Verocay'sche Neurinome.

An dem hier interessierenden Gebiete der ausreifenden Form haben nach L. Pick und M. Bielschowsky den Hauptanteil die Ganglioneurome des Sympathicus und die diesen genetisch und strukturell koordinierten Ganglioneurome des Nebennierenmarkes.

M. Landau nahm als erster 1912 die Einteilung L. Picks und M. Bielschowskys auf und unterschied ebenfalls zwischen ausreifenden und unreifen Neuromen.

Er sah bei seinen drei Fällen von Sympathicustumoren, die er „Neuroblastome" nannte, verschiedene Grade der fibrillären Differenzierung. Als deren erste Stufe betrachtete er die vereinzelten feinsten Zellausläufer, als folgende, die Entwicklung des Filzwerks in den Hohlkugeln und als dritte, die Ausbildung paralleler Faserbündel, die er als embryonale Nervenfasern ansprach. Die reifen Ganglioneurome enthalten dann fertige Nervenfasern und Ganglienzellen, die Paragangliome chromaffine Zellen. So stellte er neben das physiologische Entpicklungsschema Polls folgendes pathologische:

Der physiologischen Entwicklung entsprechende Geschwulstformen:

Rein zellige Geschwülste von epithelialem oder epithelähnlichem Charakter nach Art des Marchand'schen Neurocytoms am Sympathicus bisher nicht beobachtet.

Das maligne Neuroblastom des Sympathicus (= Sympathogoniom).

eine ausschließlich aus Sympathoblasten aufgebaute Geschwulst ist nicht beschrieben. Doch finden sich Sympathoblasten reichlich in gewissen Ganglioneuromen, zuweilen wohl auch in malignen Neuroblastomen.	ausschließlich aus Phaeochromoblasten aufgebaute Tumoren sind nicht beschrieben. Vorkommen von Phaeochromoblasten in cromaffinen Geschwülsten gesichert, in anderen Sympathicustumoren wahrscheinlich.
Ganglioneurome des Zentralnervensystems und cerebrospinaler Nerven, Ganglioglioneurome des sympathischen Nervensystems und „parasympathischer" Organe.	Chromaffine Tumoren (Paragangliome) des sympathischen und „parasympathischen" (nach Landaus Gruppierung wörtlich zitiert) Gewebes.

Auch Herxheimer (1914) betonte, daß es sehr zweckmäßig sei, die von L. Pick und M. Bielschowsky durchgeführte Trennung in ausreifende und unausgereifte Formen vorzunehmen. Er unterschied in seiner Gruppierung:

1. Neuroblastome, und verstand darunter wie Landau Tumoren, welche ganz oder hauptsächlich aus Sympathicusbildungszellen bestehen, d. h. Sympathogoniome.
2. Ganglioneurome, Tumoren, deren besonders charakteristischer Bestandteil marklose Nervenfasern sind.
3. Paragangliome, Tumoren, welche sich von dem chromaffinen Organsystem ableiten und die einmal im Nebennierenmark, sodann in den sogenannten Paraganglien, besonders der Carotisdrüse vorkommen, hingegen naturgemäß nicht im eigentlichen Sympathicus.

Hiernach ist das „Neuroblastom" (genauer Sympathogoniom) die unreife Form, gewissermaßen die Stammform, neben die sich dann einmal das Ganglioneurom, andererseits das Paragangliom stellen, welch' letztere zusammen die reifen Formen ausmachen.

Des weiteren bemerkte Herxheimer, daß zwischen der Sympathicusbildungszelle und Ganglienzelle einerseits, der chromaffinen Zelle andererseits Zwischenstufen lägen, nämlich Sympathoblasten und Phaeochromoblasten, die absichtlich von ihm vernachlässigt seien, und er begründet die Vernachlässigung dieser Zwischenstufen damit, daß es einmal keine Tumoren gäbe, deren Zellen nur auf der Stufe dieser Zellarten ständen, andererseits es besser sei, den Tumoren mit ihren wechselnden Zellformen die bestimmt charakteristischen Anfangs- und Endstadien der Nomenklatur zu Grunde zu legen als wechselnde Zwischenstufen.

Die Neigung Herxheimers, diese Zwischenstadien zu vernachlässigen, wurde jedoch nicht von allen Seiten geteilt. Bereits im Jahre 1915 fügte Robertson zwischen das „Neuroblastom" (Sympathogoniom) und das Ganglioneurom noch eine Zwischenstufe, die er Ganglioneuroblastom nannte. Er verstand hierunter einen bösartigen Sympathoblastentumor, der nur teilweise zu gutartigem Ganglioneurom ausdifferenziert ist. In seinen beiden Fällen zeigte der eine die beiden Formen getrennt, nämlich im Haupttumor

ein Sympathoblastom, in Nebenknoten Ganglioneurome, der andere aber in einer einzigen Geschwulst eine diffuse Vermischung von ausreifenden und unausgereiften Teilen.

Seine Einteilung hatte also folgendes Aussehen:

1. Das Sympathoblastom. Dieses ist gleichzusetzen dem Sympathoblastom oder Ganglioma embryonale sympathicum von L. Pick, dem Neuroblastom von Wright und von Herxheimer, dem malignen Neuroblastom von Landau, dem Sympathogoniom der jetzigen Nomenklatur.
2. Das Paragangliom (Phaeochromocytom).
3. Das Ganglioneuroma simplex.
4. Das Ganglioneuroblastom.

Das Sympathoblastom von Robertson (gleich Sympathogoniom) würde demnach in dem System der Neurome von L. Pick und M. Bielschowsky zu den unausgereiften, das Paragangliom und das Ganglioneuroma simplex zu den ausreifenden Formen zählen, während die von Robertson neugeschaffene Gruppe der Ganglioneuroblastome, in der der nichtausgereifte Teil überwiegt, oder mindestens dem ausgereiften die Wage hält, sich als eine selbständige Zwischenform dem Sympathoblastom, Paragangliom und Ganglioneurom anreiht.

Eine erheblich kompliziertere Einteilung des Systems der Neurome des Sympathicus ist dann schließlich 1922 von R. F. v. Fischer vorgenommen worden, um sämtliche mikroskopischen Bilder, die ja nur verschiedene Differenzierungshöhen darstellen, aber alle gleichen Ursprungs sind, genauer erfassen zu können. Er stellte folgendes auf entwicklungsgeschichtlicher Grundlage konstruiertes Schema auf:

I. Ausreifende Formen:	
1. Ganglioneuroma simplex	
2. Ganglioneuroma immaturum	
3. Ganglioneuroma imperfectum	Ganglioneuroblastome
II. Teilweise ausreifende Formen:	
1. Neuroblastoma gangliocellulare	
2. wucherndes Ganglioneurom	
III. Nichtausreifende Formen:	
1. Sympathoblastom	Neuroblastoma simplex
2. Sympathogoniom	

Graphisch gab er dazu folgendes Bild:

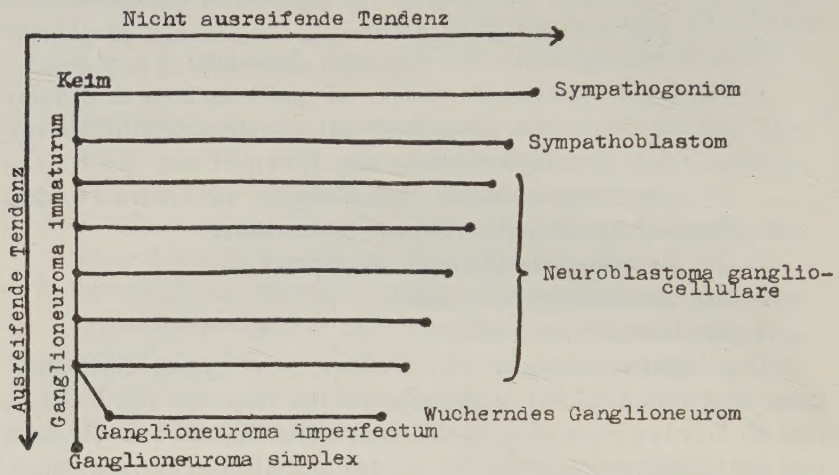

Den geringsten Grad der Differenzierung, d. h. nicht ausreifende Formen im Sinne von L. Pick und M. Bielschowsky nennt R. F. v. Fischer Neuroblastoma simplex. Er unterscheidet zwei Untergruppen:

1. Das Sympathogoniom, welches charakterisiert ist durch die typischen Sympathogonien, einige feinste Zellausläufer und Fasern zwischen den Zellen, vereinzelte „Rosetten" (filzartige Knäuel mit konzentrischen Reihen dunkler, radiär gestellter Kerne umgeben) und wenige Sympathoblasten.
2. Das Sympathoblastom, in dem die Sympathoblasten über die Sympathogonien überwiegen und sich neben den Rosetten parallele Faserbündel finden.

Die zweite große Gruppe seiner Einteilung bilden die Formen des Ganglioneuroblastoms. Sie enthält als höchstdifferenzierte Form das Ganglioneuroma simplex. In ihm finden wir als Zeichen der hohen Differenzierung: bedeutende Nervenfaserbündel umschlossen von Schwann'schen Scheidenzellen und fertige sympathische Ganglienzellen.

v. Fischer unterscheidet nun im einzelnen in dieser Gruppe ausreifende und teilweise ausreifende Formen. Die Gruppe der ausreifenden Formen enthält:

1. das bereits erwähnte Ganglioneuroma simplex,
2. das Ganglioneuroma immaturum, welches das Entwicklungsstadium zwischen Sympathoblasten und Ganglienzellen darstellt. In dieser Gruppe führte er als Beispiel den lange Zeit als Ausnahme betrachteten gutartigen Fall Marchands an, ein Neuroblastom, das Ganglienzellen enthielt und den v. Fischer als Jugendstadium eines gutartigen Gewächses ansieht. Ebenso deutet er seinen eigenen Fall, in dem sich schon vereinzelte Ganglienzellen fanden.
3. das Ganglioneuroma imperfectum, in dem außer den Ganglienzellen noch einzelne ruhende Bildungszellen vorhanden sind.

Diese drei Formen des Ganglioneuroblastoms sind nach v. Fischer entsprechend ihrer Neigung zur Ausreifung gutartige Neubildungen.

Als teilweise ausreifende Formen haben zwei Arten zu gelten:

1. Das Neuroblastoma gangliocellulare, für das das überstürzte Wachstum charakteristisch ist, und dessen geringe Neigung zur Ausdifferenzierung durch die starke Wucherung der Bildungszellen zu erklären ist, an der sich auch die Ganglienzellen beteiligen können. Diese Geschwulstform ordnet er histologisch zwischen das Neuroblastoma simplex und das Ganglioneuroma imperfectum ein.
2. Das wuchernde Ganglioneurom. Hier können die liegengebliebenen Sympathogonien von neuem zu wuchern anfangen und den schon vorhandenen Tumor selbst infiltrieren.

Ueber die praktische Brauchbarkeit dieses allzu tief spaltenden Schemas kann man verschiedener Meinung sein. v. Fischer muß schon selbst zugeben, daß man histologisch keinen Unterschied sehen könne zwischen dem bösartig entarteten „wuchernden Ganglioneurom“ und dem teilweise ausreifenden „Neuroblastoma gangliocellulare“. Er mißt seiner Einteilung dennoch praktischen Wert bei, da sie alle Uebergänge, die im histologischen Bild zu sehen seien, erklären, und die Zusammenstellung gleichartiger Fälle sowie die Orientierung erleichtern könne.

Wir wollen uns im folgenden an das System von L. Pick und M. Bielschowsky anschließen, in das wir beim Literaturstudium alle bisher bekannten Fälle einordnen konnten, und das sich uns

auch bei der Einordnung eines neuen Falles, der im Folgenden geschildert werden wird, als sehr nützlich erwies.

Aus den Angaben von L. Pick und M. Bielschowsky hatten wir ersehen, daß den Löwenanteil an der Bildung der Ganglioneurome der Sympathicus und die Nebennieren haben. Bevor ich nun auf den dieser Arbeit zugrunde liegenden eigenen Fall eingehe, möchte ich die bis jetzt bekannten Ganglioneurome der Nebennieren, soweit sie von mir in der Literatur gefunden wurden einer etwas eingehenderen Würdigung unterziehen. Dabei ist zu bemerken, daß Ganglioneurome des Sympathicus nicht unerheblich früher als die des Nebennierenmarks bekannt wurden. Der erste sichere Fall dieser Art ist schon 1870 von Loretz mitgeteilt worden.

Bei einer 35 Jahre alten Frau wurde ein Tumor gefunden, der wahrscheinlich vom obersten Brustganglion des Sympathicus ausging, und der sowohl Ganglienzellen wie auch Nervenfasern enthielt.

Vorher angegebene Fälle, von denen der älteste der von Günzburg beschriebene und von Virchow zitierte, jedoch als zweifelhaft bezeichnete sein dürfte, haben in der Literatur kaum Anerkennung gefunden. Hierzu gehören auch der von R. W. Smith in seinem „Treatise on Neuromata" schon 1849 angegebene enorme Tumor des Sakralplexus, und die von Hasselbach und Schönlein erwähnten Tumoren des obersten Ganglion des Brustsympathicus bzw. des Ganglion cervicale supremum.

Ich lasse nun die Ganglioneurome des Nebennierenmarkes aus der Literatur in chronologischer Reihe folge.

1. Fall, Weichselbaum 1881.

Bei einem 76 Jahre alten an Pleuritis verstorbenen Manne saß in der Marksubstanz der linken Nebenniere eine kirschgroße, kugelige Geschwulst, welche aus einem nicht sehr derben, faserigen, etwas sulzig und grau aussehenden, ziemlich gefäßreichen Gewebe bestand. Der Tumor zeigte sich gegen die Umgebung scharf abgesetzt und hatte die Marksubstanz teils ganz verdrängt, teils stark komprimiert.

Mikroskopisch bestand der Tumor aus typischen Ganglienzellen, aus marklosen Nervenfasern und vereinzelten, zumeist sehr

schmalen und varikösen markhaltigen Nervenfasern, zudem aus spärlichem Bindegewebe und aus strotzend gefüllten Kapillaren. Die Nervenfasern dieses als gangliöses Neurom bezeichneten Tumors wurden der damaligen Anschauungsweise nach zumeist von den Kernen der Schwann'schen Scheide abgeleitet, jedoch wurde die Frage offen gelassen, ob sie auch von anderen Elementen abstammen möchten.

Wie ersichtlich, enthält die Geschwulst alle spezifischen Bestandteile des Nervensystems: marklose und markhaltige Nervenfasern und Ganglienzellen.

2. Fall, Brüchanow 1899.

In der Marksubstanz der linken Nebenniere einer an croupöser Lungenentzündung verstorbenen 65 Jahre alten Frau saß in der Nähe des lateralen Endes des Organs eine kugelige Geschwulst von ungefähr 1 cm Durchmesser. Der Tumor war gegen die Umgebung scharf abgegrenzt und ersetzte teilweise die Marksubstanz, in den übrigen Teilen des Organs war nichts Bemerkenswertes.

Das mikroskopische Bild ergab: Zahlreiche marklose, wenig markhaltige Nervenfasern und Ganglienzellen von verschiedener Größe, meist in Gruppen zusammengehäuft.

Brüchanow weist auf den Fall Weichselbaums hin und betont die vollkommene Analogie mit seinem eigenem Fall. Nur hinsichtlich des Ausgangspunktes der Geschwulst bei seinem Fall äußerte Brüchanow eine andere Ansicht. Wohl war er der gleichen Meinung wie Weichselbaum, daß der Tumor von Sympathicuselementen ausgegangen sei, aber nicht von Nervenfasern und -zellen des Nebennierenmarkes, sondern von einem der Knötchen des Sympathicus, die in Gestalt verschieden großer Ganglien auf der Oberfläche der Nebennierenkapsel gefunden wurden. Er begründete seine Annahme damit, daß die beschriebene Geschwulst einen kleinen Stiel hatte, der diese mit der Oberfläche des Organs verband. Mikroskopisch sah man deutlich, wie die Nerven- und Bindegewebsfasern in Begleitung der Blutgefäße von der Oberfläche der Nebenniere aus in die Substanz des Tumors eintraten und hier sich miteinander verflechtend in Bündeln nach verschiedenen Richtungen auseinandergingen. Außerdem waren die Schnitte, die durch den erwähnten Stiel gingen, außerordentlich reich an Ganglienzellen.

Nach Brüchanows Ansicht würde es sich also um ein kleines sympathisches Ganglioneurom der Nebennierenkapsel mit Einwachsen in das Nebennierenmark handeln.

3. Fall, de Fabris 1904.

Kleinorangegroßer Tumor bei einem 4 Jahre alten Mädchen, der linken Nebenniere anhaftend und aus Nervenfasern und zahlreichen, zum Teil gruppenförmig gelegenen Ganglienzellen bestehend. Die Nervenfasern waren zum größten Teil marklos und wiesen zum kleineren Teil eine wenig gut entwickelte Markscheide auf.

4. und 5. Fall, Ribbert 1904.

Ribbert erwähnt in seiner Geschwulstlehre zwei Ganglioneurome der Nebenniere. Der eine Fall betraf einen Erwachsenen. Der Tumor hatte einen Durchmesser von etwa 5 cm und eine ungefähre Dicke von 2 cm. An seiner Peripherie fanden sich ringsum an vielen Stellen kleinere und größere Abschnitte von der Nebenniere, teils der Geschwulst nur aufsitzend, teils in sie hineinragend oder ganz von ihr umschlossen. „Offenbar war also die Neubildung im Inneren des Organs entstanden und hatte es auseinandergedrängt."

In dem anderen Falle war der Tumor von etwas geringerem Umfang, aber dicker, also im ganzen mehr kugelig.

Beide Tumoren wiesen mikroskopisch Nervenfasern und, wenn auch nicht sehr zahlreiche Ganglienzellen auf, welche in dem einen Falle in Nestern lagen. Ferner enthielten die Tumoren außer Nervenscheiden gering entwickelte Gefäße, Bindegewebe und in beiden Fällen vereinzelte Fettzellen.

Ribbert betont, daß eine geschwulstmäßige Bildung von Nervenfasern immer nur in Verbindung mit Ganglienzellen möglich ist, „die ebenfalls zum Tumor gehören und die in letzter Linie diejenigen Elemente sind, welche bei Beginn der Neubildung aus dem organischen Zusammenhang ausgeschaltet wurden".

6. Fall, Oberndorfer 1907.

Tumor, der anstelle der linken Nebenniere zufällig bei der Obduktion eines an den Folgen einer Appendicitis acuta verstorbenen

12 Jahre alten Mädchens gefunden wurde. Die Geschwulst war ungefähr von der Größe und der Form eines Hühnereies und wog im frischen Zustand 60 g. Ihre Oberfläche war glatt, größere Gefäße oder Züge von außen, die in die Kapsel eindrangen, waren an dem übersandten Tumor nicht mehr nachzuweisen. Die Schnittfläche war grau-rötlich, glatt, glänzend, ungefähr von fester Hirnkonsistenz. Die äußere Umrahmung bildete ein ungefähr $^1/_2$ mm breiter, gelber Saum, der nur an wenigen Stellen in seiner Kontinuität unterbrochen war. Im Inneren waren mehrere bis 2 mm breite, festere, anscheinend bindegewebige Züge zu beobachten, die das ganze Geschwulstgewebe in drei große knotige Teile zerlegte. Bei genauerer Betrachtung ließ sich stellenweise auf der Schnittfläche der Knoten feinstreifige Zeichnung erkennen.

Mikroskopisch zeigte sich die Nebennierenrinde noch ziemlich gut erhalten, scharf durch Bindegewebe von dem vom Mark ausgehenden Tumor getrennt, doch drang der Tumor durch dieses scheidende Gewebe hindurch. Die Geschwulst bestand aus Ganglienzellen von allen möglichen Größen bis zur 4—5 fachen einer gewöhnlichen Spinalganglienzelle. Kerne und Form der Ganglienzellen wechselten sehr. Viele Zellen hatten 2—3 Kerne, auch bis zu 15 wurden beobachtet. Manche Zellen waren vakuolär zerklüftet, viele wiesen Pigment auf, nur wenige Zellen Nissl-Schollen. Die meisten Ganglienzellen zeigten einen Fortsatz, manche mehrere. Die Achsenzylinder waren fast ausschließlich völlig nackt, nur in den Lücken der bindegewebigen Septen des Maschennetzes verliefen Nervenfasern mit Schwann'schen Scheiden, stellten aber den kleinsten Teil des Tumors dar. Bei Markscheidenfärbung fanden sich einige Punkte und Körner, wohl myelinartiger Natur. Auch die Ganglienzellen lagen ganz nackt im Fibrillen-Gemenge ohne umkleidende Zellen. Besonders perivasculär fanden sich kleine lymphocytenartige Zellen, welche aber alle Uebergänge zu kleinen Ganglienzellen aufwiesen. Diese Bildungsnester von Ganglienzellen an sich indifferenter Natur, hob Oberndorfer besonders hervor.

Das Einwuchern der Tumorelemente in die Nebennierenrinde, der Mangel an Scheidenzellen um Ganglienzellen und die zahlreichen Degenerationsformen der Zellen sprechen nach Oberndorfer mehr für Gewebsunreife. Andererseits fehlen das destruierende Vordringen gegen die Umgebung, die hochgradige Atypie der Zel-

len und besonders Metastasen. Oberndorfer glaubte daher, daß es sich um einen Uebergang zum malignen Ganglioneurom handele. Auch er betonte, daß, wo Nervenfasern geschwulstmäßig neu gebildet werden, Ganglienzellen vorhanden sein müssen, „jedes echte Neurom muß demnach ein Ganglioneurom sein".

7. Fall, Hook 1911.

Ganglioneurom der rechten Nebenniere, das als Nebenbefund bei einem an akuter eitriger Osteomyelitis verstorbenen 14 Jahre alten Jungen gefunden wurde. Der etwa walnußgroße Tumor hing mit der rechten Nebenniere zum Teil zusammen. Im übrigen war die Geschwulst scharf abgrenzbar, nirgends besonders adhaerent, in der Umgebung keine Tumorknoten. Die Neubildung saß an der Unterfläche der rechten Nebenniere und ragte mit einem Teil ihrer Masse in diese wie ein Keil hinein und wurde selbst teilweise von der Nebenniere kappenförmig bedeckt. Mit der rechten Niere zeigten sich keinerlei innigere Beziehungen, jedoch war die dem oberen Nierenpol zugekehrte Tumorfläche ziemlich konkav, woraus Hook schon makroskopisch den Schluß auf einen gutartigen Charakter dieser Geschwulst zog. Er faßte sie angesichts der glatten Oberfläche, der derben Konsistenz und der auf dem Schnitt sichtbaren Faserbündel als ein Fibrom auf.

Der mikroskopische Befund ergab jedoch das Bild eines typischen Ganglioneuroms. Es fanden sich in dem Tumor Ganglienzellen, besonders in größeren Haufen gelegen, von kleinen bis zu großen Formen, zum Teil mit Nissl-Schollen und mit zahlreichen Kernen. Ein Teil der Zellen zeigte Degenerationserscheinungen und nur zum Teil wiesen sie Fortsätze auf. Die Nervenfasern wurden nach Bielschowsky und nach Ramon y Cajal dargestellt, nur wenige von ihnen hatten Markscheiden und wurden von Schwann'schen Scheiden bekleidet. Erwähnt wird noch, daß sich besonders in der Nähe von Gefäßen zahlreiche Plasmazellen fanden.

Hinsichtlich der Entstehung der Ganglioneurome wird von Hook eine Entwicklungsstörung, im besonderen Anschluß an Beneke, bei der Verlagerung des sympathischen Gewebes in die Nebenniere als Grundlage angenommen.

8. Fall, Goldzieher 1911.

Ueberaus derber, fibröser, $3\,^1/_2$ cm langer zylinderförmiger Tumor von etwa 1 cm Durchmesser, der mit dem oberen Pol der linken Nebenniere untrennbar verbunden war. Schnittfläche blaßgrau.

Das mikroskopische Bild ließ hauptsächlich marklose Nervenfasern und massenhaft große Ganglienzellen, die durch starken perinucleären Pigmentreichtum ausgezeichnet waren, erkennen.

9. Fall, Geller 1913.

Ungefähr mannsfaustgroßer, fibröser, grau-weißer Tumor oberhalb der rechten Niere, als Nebenbefund bei einem an Phthise verstorbenen 16 Jahre alten Mädchen, von Ribbert makroskopisch als Ganglioneurom diagnostiziert. Die Geschwulstmaße im gehärteten Zustand betrugen $8 : 5 : 5\,^1/_2$ cm, die Oberfläche war glatt. Auf ihr schmale, gelbbraune Leisten, die Reste von Nebennierenrinde darstellten. Auf der Schnittfläche zeigte der Tumor ein derbfaseriges Aussehen. Durch derbere Züge wurde im oberen Teil der Geschwulst ein kugelförmiger Abschnitt abgegrenzt, der fast die Hälfte des ganzen Tumors einnahm. Unter diesem ein kleinerer, etwa kirschgroßer Knoten.

Auch hier das typische, gleiche mikroskopische Bild eines Ganglioneuroms: Nervenfasern und Ganglienzellen. Die Nervenfasern lagen in Bündeln von verschiedener Dicke zusammen und besaßen zahlreiche längliche und ovale Kerne, des weiteren eine Schwannsche Scheide, aber nur vereinzelt Markscheiden mit „großen rosenkranzähnlichen Einschnürungen". Zwischen diesen Faserbündeln, einzeln und in Haufen bis zu dreißig, große, als Ganglienzellen erkennbare Zellen, rund, oval und von verschiedenster Größe.

Besonders weist Geller auf das Verhältnis zwischen Tumorgewebe und Nebennierenrinde hin und betont die auffallende Aehnlichkeit in dieser Beziehung zwischen seinem Fall und dem von Oberndorfer. Auch hier zeigte der Tumor neben vielen Stellen, an denen er von der Nebennierenrinde durch eine schmale, bindegewebige, Fettzellen enthaltende Scheidewand getrennt war, andere Gebiete, in denen die Tumorfasern in langen Zügen in die Rinde vorgedrungen waren. Des weiteren hebt er auch die sowohl bei seinem als auch bei den Fällen von Oberndorfer und Hook

beobachteten Anhäufungen kleinerer dichtstehender Zellen um die Gefäße hervor. Oberndorfer hielt diese für Ursprungsformen von Ganglienzellen, während Hook sie als kleine Entzündungsherde betrachtete. Geller schloß sich der Meinung des letzteren an. Hinsichtlich des Wachstums der Ganglienneurome kam Geller auf Grund der Beobachtungen an seinem und Oberndorfers Fall zu dem Ergebnis, daß die Ganglioneurome der Nebenniere zunächst expansiv wachsen, um dann, wenn sie einigeGröße erlangt haben, infiltrierend vorzudringen.

10 Fall, Wassmund 1919.

Typisches Ganglioneurom der Nebenniere eines durch Selbstmord geendeten 26 Jahre alten Mannes. Die rechte Nebenniere war deutlich vergrößert und in ihrer Mitte durch einen überwalnußgroßen ,glatten Tumor aufgetrieben. Er war von fibromähnlicher Konsistenz; auf der Schnittfläche von grau-weißlicher Farbe, feinfaseriger Beschaffenheit und ringsum von einer schmalen lipoidhaltigen Außenzone umgeben. Die Grenze zwischen Rinde und Tumor war makroskopisch an den meisten Stellen scharf, an einzelnen Stellen dagegen reichte die grau-weiße Substanz des Tumors durch die schmale Rindenzone hindurch bis an die Oberfläche. Gewicht 17 g.

Mikroskopisch bestand der Tumor aus fibrillärem Gewebe. Die zu Bündeln von verschiedener Dicke angeordneten Fasern zeigten einen leicht-welligen Verlauf, kreuzten sich oft und besaßen eine sehr kernreiche Hülle, zum Teil ließen sich auch Markscheiden nachweisen. Es waren also meist marklose, ganz vereinzelt auch markhaltige Fasern. Im Gieson-Präparat färbten sich die Fasern bräunlich-rot bis intensiv rot zum Unterschied von den breiteren sich leuchtend rot färbenden Bindegewebsfasern. Außerdem fand Wassmund verschieden große und verschieden gestaltete Ganglienzellen im Tumorinnern und in größerer Zahl an der Tumorperipherie. Auffällig war dabei die Lage und Anordnung der Ganglienzellen. Sie lagen nämlich in Reihen und Nestern an der Peripherie des Tumors inmitten eines derben Geflechts fibrillärer Bestandteile, während zentralwärts nur vereinzelt Ganglienzellen in das mehr lockere, fibrilläre Bindegewebe eingestreut waren.

Die Grenze zwischen Nebennierenrinde und Tumor, die makroskopisch zum Teil schon deutlich war, ließ im mikroskopischen

Bilde gleichfalls eine scharfe Trennung beider Formen erkennen. An den wenigen anderen Stellen konnte jedoch mikroskopisch Tumorgewebe festgestellt werden, das bis an die Oberfläche der Nebenniere reichte, also unmittelbar an die äußere Bindegewebskapsel grenzte. Demnach auch hier wieder ein, wenn auch nur geringes infiltrierendes Wachstum, wie es in den Fällen von Oberndorfer und Hook beschrieben ist, das aber, wie Wassmund annahm, nicht genügte, um den Tumor für maligne zu halten, da gelegentlich infiltrierendes Wachstum in geringer Ausdehnung auch bei gutartigen Tumoren beobachtet wird. Hinzu kommt, daß Metastasen nicht gefunden wurden.

Anschließend möchte ich nun einen, d. h. also den 11. Fall eines Ganglioneuroms der Nebenniere eingehend schildern. Der Fall ist deshalb besonders bemerkenswert, weil er alle bisher bekannten Fälle an Größe bei weitem überragt.

Aus der von Herrn Professor Dr. Katzenstein in dankenswertem Entgegenkommen überlassenen Krankengeschichte ist folgendes zu entnehmen:

Die 34 Jahre alte Patientin wurde am 4. Mai 1927 vom behandelnden Arzt mit der Diagnose „Nierenkolik, Pyelitis" ins Krankenhaus im Friedrichshain eingeliefert.

4. V. 27: Eltern und 7 Geschwister sind gesund, Patientin ist verheiratet, 1 gesundes Kind. $\frac{13}{\quad}$

4 künstliche Aborte, Menses $\frac{28}{4/5}$ regelmäßig, letzte bei der Aufnahme.

1914 an Basedow'scher Krankheit behandelt.

Mehrere Wochen nach der Geburt des Kindes (November 1922) Auftreten von Druckschmerz unter dem linken Rippenbogen. Der Arzt stellte einen „Milztumor" fest. Im Juni 1926 wegen der wachsenden „Milzgeschwulst" drei Röntgenbestrahlungen im Abstand von einer Woche, ohne subjektiven Erfolg.

Vor fünf Tagen plötzliches Auftreten von heftigen Schmerzen im ganzen Leib mit Uebelkeit und Erbrechen. Die Schmerzen ließen zeitweise, besonders nach Anwendung von Stuhlzäpfchen etwas nach, verschwanden jedoch nicht mehr völlig. Am ersten Tage der akuten Erkrankung sah der Urin dunkel aus, am zweiten blutig-rot,

in den letzten Tagen wieder heller. Beim Wasserlassen keine besonderen Schmerzen.

Befund: Mittelgroß, grazil gebaut, ausreichender Ernährungszustand. Haut und sichtbare Schleimhäute gut durchblutet, Hautfarbe dunkel-brünett, Gesicht gerötet.

Passive Rückenlage, große Hinfälligkeit. Atmung beschleunigt, oberflächlich.

Keine Cyanose, keine Oedeme, keine Exantheme.

Patientin stöhnt heftig und klagt über starke Schmerzen im ganzen Leib.

Temperatur 37 °, Skleren an der Peripherie minimal subikterisch. (?)

Pupillen beiderseits mittelweit, rund, reagieren auf L + C.

Zunge trocken, nicht belegt, Zähne, Rachen o. B.

Thorax symmetrisch. Lungengrenzen regelrecht, beiderseits gut verschieblich, lauter Klopfschall, überall vesikuläres Atmen.

Herzgrenzen nicht verbreitert, Töne rein, Atmung beschleunigt.

Abdomen stark meteoristisch aufgetrieben und gespannt. Diffuse allgemeine Druckempfindlichkeit, Leber nicht zu tasten. Etwa $1^1/_2$ Hand breit unter dem linken Rippenbogen ragt auffallend tief ein derber Tumor hervor (Milztumor? Nierentumor?).

Zentralnervensystem und Reflexe ohne Abweichung.

Leukocyten 7 000, erhebliche Linksverschiebung.

Urin: Eiweißspuren, Ubg. —, Zucker (+), Indikan —.

Sediment o. B.

Verlauf: 4. V. 27: Patientin erhält wegen der Schmerzen sofort Pantopon und Atropin. Nach einer Stunde Erbrechen einer grünlichen Flüssigkeit. Zur Nacht Suppos. Bellad. Darmrohr.

5. V. 27: Patientin hat heute normal gefärbten dünnen Stuhl (nach Glyzerininjektion). Auch Abgang von Winden. Die meteoristische Auftreibung des Leibes hat etwas zugenommen. Gegen Abend Temperaturanstieg bis 38,6 ° und beginnende Somnolenz.

6. V. 27: Geringe Verschlechterung des Zustandes. Stärkere Auftreibung des Leibes. Heftige Schmerzen. Trotzdem spontan Stuhlgang und Abgang von Winden.

Operation (Professor Dr. Katzenstein): In Aethernarkose Medianschnitt oberhalb des Nabels. Dünndärme enorm gebläht, armdick, braunblaurot. Der Tumor in der linken Seite liegt retro-

peritoneal, scheint der linken Niere anzugehören. Ein Zipfel des Omentum majus ist im kleinen Becken fixiert und schnürt eine Dünndarmschlinge ab. Abszeß im Becken. Der fixierte Netzzipfel wird gelöst. Sonst nichts Pathologisches auffindbar. Durchgreifende Bauchdeckennaht. Aseptischer Verband.

Nach der Operation Puls über 120, kurz darauf 144, sehr klein, weich. Traubenzucker, Kampfer, Coffein. 5 Std. später Exitus.

Aus dem Protokoll der Obduktion, 9. V. 1927 (517/27), Prof. Dr. L. Pick:

1,65 m groß, Hautfarbe blaß, Fettpolster und Muskulatur gut entwickelt, Knochenbau grazil. Totenstarre an Kiefern und Extremitäten, leicht lösbar. Totenflecke am Rücken und den abhängigen Partien, bläulichrot, wegdrückbar. Hornhäute eingetrocknet. Oberhalb des Nabels ungefähr 8 cm lange, frische Operationswunde, vernäht.

Dicke der Fettschicht an den Bauchdecken 1,5 cm, Muskulatur rotbraun. Das Netz ist mäßig fetthaltig, bedeckt die Därme, zeigt nirgends Verwachsungen, jedoch finden sich nach Emporheben des Netzes diffus verteilte, frische, leicht lösbare fibrinöse Verklebungen der Darmschlingen untereinander. Auch sonst am Bauchfell da und dort matte Stellen mit grau-weißlichen Belägen, in den übrigen Gebieten überall glatt und spiegelnd. Im kleinen Becken finden sich auf dem matten und nicht spiegelnden Bauchfell gelbliche, abwischbare Beläge. Gebärmutteranhänge frei, keine alten Verwachsungen. Der Wurmfortsatz hängt frei ins kleine Becken, die Gallenblasengegend ist frei. Zwerchfellstand links 5., rechts 4. I. C. R.

Nach Eröffnung der Brusthöhle sinken die Lungen gut zurück. Das Brustfell ist überall glatt und spiegelnd. Der Herzbeutel liegt in Dreiecksform vor ,enthält keine abnorme Flüssigkeit, Herzbeutelblätter glatt, frei. Aus den in situ angelegten Herzschnitten entleert sich mäßig viel dunkelrotes Blut. Die Größe des Herzens entspricht der der rechten Leichenfaust.

Linke Lunge: Größe und Festigkeit etwas vermehrt, überall lufthaltig. Die glatte und spiegelnde Oberfläche weist schwarze, teils streifige, teils fleckige Zeichnungen auf. Schnittfläche blutig-rötlich. Es läßt sich blutig-rötliche schaumige Flüssigkeit ausdrücken. Schleimhaut der Luftröhrenäste und Lungenschlagaderäste frei, an letzteren nirgends Einlagerung der Gefäßinnenhaut.

Rechte Lunge wie linke.

Herz: Gewicht 280 g. Wanddicke an linker Kammer 1,2 cm, an rechter Kammer 0,2 cm. Herzfleisch schlaff, trüb, grau-bräunlich. Beide Herzkammern etwas erweitert. Klappenapparat frei, eiförmiges Loch geschlossen. Kranzschlagader-Innenfläche glatt, zart, Hauptschlagader elastisch, zart, Innenhaut glatt.

Halsorgane: Rachenschleimhaut graurötlich, glatt. Gaumenmandeln klein, frei. Lymphapparat der Zunge gut entwickelt, Muskulatur graurötlich. Kehlkopfschleimhaut blaß, frei. Luftröhrenschleimhaut graurötlich, zart, glatt. Speiseröhrenschleimhaut blaß, graulich, glatt. Schilddrüse von mäßig derber Konsistenz, Schnittfläche braunrötlich, frei.

Milz: 14 : 8 : 3 cm. Oberfläche glatt, graublau, Konsistenz mäßig fest. Auf Schnitt bläulichrötlich, glatt, mäßig feucht. Bälkchenzeichnung deutlich, Pulpa kaum abstreifbar.

Anstelle der linken Nebenniere liegt, in das Gekröse des absteigenden Grimmdarmes hineindringend, eine etwa kindskopfgroße, mäßig feste, zum Teil prallelastische Geschwulst. Sie sitzt der linken Niere auf und ist von ihr gut abgrenzbar. Sie hat, wie durch eingehende Präparation festgestellt wird, keine Beziehungen zu den umliegenden Organen, insbesondere sind Gefäßstiel und Harnleiter der linken Niere, wie diese selbst, ganz unbeteiligt, Die Geschwulst mißt 17 : 11,5 : 9 cm und wiegt 1 296 g. Die Oberfläche ist glatt, graubläulich oder noch dunkler. Auf dem Durchschnitt ist teilweise eine schmale, gelblichgraue Rinde ausgesprochen. Sie oder parallelstreifig fibröse Züge umgeben eine Anzahl apfelgroßer und größerer cystenartiger Hohlräume. Sie haben teilweise glatte Wand und enthalten hellseröse Flüssigkeit, manche sind von rötlichen oder graugelblichen Massen erfüllt (weitere Beschreibung vergleiche unten).

Die Geschwulst wurde zwecks eingehender Untersuchung im ganzen nach L. Pick konserviert.

Linke Niere: 13 : 7 : 3,5 cm. Kapsel leicht abziehbar, Oberfläche glatt, graubräunlich, Konsistenz mäßig derb, dabei schlaff. Auf Schnitt Rinde nicht verschmälert, vorquellend verwaschene Zeichnung. Nierenbeckenschleimhaut zart, grauweißlich.

Rechte Nebenniere: Rinde gelblich, Mark grauweißlich, frei.

Rechte Nierengefäße und rechter Harnleiter frei.

Rechte Niere: 11 : 6 : 3 cm, verhält sich wie linke.

Beckenorgane: Harnblase leer, Schleimhaut zart, blaß, Mastdarm leer, mit zarter, graubrauner Schleimhaut. Am Bauchfell des Douglas'schen Raumes haften abkratzbare, matte Beschläge. Gebärmutter birnengroß, derb, im Grund etwas blutiger Schleim, sonst kein besonderer Befund. Scheide glatt, frei. Eileiter offen, zartwandig. Eierstöcke etwa dattelgroß, sehr derb, gelblichweiß, frei.

Magen: Kein Inhalt, Schleimhaut blaß, zart, von mäßiger Dicke, überall gut verschieblich.

Zwölffingerdarm: Gallige Schleimhautverfärbung, Papille frei, große Gallengänge von gewöhnlicher Weite, glatt, zart, frei. Desgleichen Pfortader und Leberarterie.

In der Gallenblase zwei Konkremente von grünlicher Farbe und grünlicher Oberfläche, je etwa haselnußgroß sowie grünliche, fadenziehende Galle, Schleimhaut grünlich zart.

Leber: 27 : 16 : 10 cm. Oberfläche glatt, graubräunlich, Konsistenz schlaff, mäßig derb. Auf Schnitt hellgelblich, undeutliche Läppchenzeichnung.

Der Dünndarm zeigt, den beschriebenen Auflagerungen auf der Außenfläche entsprechend, starke Gefäßfüllung und wässerige Durchtränkung in den Wandschichten. Schleimhaut zart, graulich, Lymphknoten deutlich erkennbar, desgleichen die Peyer'schen Haufen.

Im Dickdarm mäßig viel geballter Kot, Schleimhaut fleckweise gerötet. Wurmfortsatz leer, frei.

Bauchschlagader wie Brustschlagader.

Anatomische Diagnose: Eitrig-fibrinöse Peritonitis, besonders des kleinen Beckens. Parenchymatöse Degeneration der Leber und Nieren. Parenchymatöse Schädigung des Herzmuskels. Hyperämie und geringes Oedem beider Lungen. Cholelithiasis. Tumor der linken Nebenniere.

Die genaue Untersuchung des Tumors der linken Nebenniere nach Konservierung in natürlichen Farben in Pick'scher Flüssigkeit ergab folgende Befunde.

a) Makroskopische Beschreibung des Geschwulstdurchschnittes.

Der eine gelblichgraue opake Rindenschicht aufweisende Tumorabschnitt ist im wesentlichen solide rötlichbräunlich, zum Teil streifig, und enthält nur einige wenige, unbedeutende Cysten; sie sind teils leer mit graulicher glatter Innenfläche, teils von blutig

geronnenen oder gelblich nekrotischen Massen erfüllt. Dieser solide Abschnitt entspricht etwa einem Drittel des Geschwulstganzen.

Der übrige Anteil des Tumors ist von schätzungsweise einem Dutzend von Cysten ohne besondere solide Partien eingenommen. Die größte — 9,5 : 6 cm — hat reichlich Gänseeigröße, aber auch die übrigen sind groß und haben zum mindesten den Umfang einer Walnuß. Die kleineren Hohlräume sind mit Flüssigkeit, die größeren mit weichen, grobbröckligen Massen gefüllt. Die Wand der ersteren ist glatt und teilweise graulich, die Wand der anderen, soweit sichtbar, rauh. Die Flüssigkeit ist hell, klar. Die festen Massen im Cysteninnern sind teilweise fetzig, bräunlich-gelblich, teilweise ausgesprochener cruorös, haften fest an der Wand der Höhlen und sind von weicher Konsistenz. Als Septen ziehen zwischen diesen beiden Arten von Hohlräumen derbe, grauliche, faserige Gewebszüge, die die einzelnen Hohlräume scharf von einander trennen. Sie entspringen, bzw. verbinden sich mit der vorgenannten, den Gesamttumor umgebenden fibrösen Gewebskapsel.

b) Mikroskopische Untersuchung.

Die zur mikroskopischen Untersuchung herausgeschnittenen Stücke der Geschwulst wurden in 10%igem Formalin und in Alkohol nachfixiert. Gefrierschnitte wurden mit Haemalaun-Eosin, Sudan III und nach Turnbull'scher Eisenreaktion behandelt, Paraffinschnitte mit Haemalaun-Eosin und nach van Gieson. Nervenfaserdarstellung nach Bielschowsky.

Die Wände der vorbeschriebenen cystischen Hohlräume erweisen sich durchweg als rein fibrös. Die gelblich-nekrotisch erscheinenden Massen in ihnen entsprechen kernlosen, körnigen Gerinnungen mit mehr oder minder reichlichen Beimengungen von roten Blutkörperchen, die teils gut erhalten sind, teils bloße „Schatten" darstellen. In anderen Gebieten der Hohlräume finden sich typische Netze von fein- und grobmaschigem Faserstoff, der entweder für sich ausgedehnte Bezirke einnimmt, oder wiederum rote Blutkörperchen einschließt.

Die Grenzschicht zwischen der bindegewebigen Wand der Hohlräume und den haemorrhagisch-nekrotischen Ansammlungen bildet eine Zone, teils frisch-durchbluteten, teils oedematös aufgelockerten spindelzelligen Bindegewebes.

In den nekrotischen Cysteninhaltsmassen finden sich sehr reichlich Ansammlungen goldgelber Pigmentkörnchen und -kugeln, die sich durch den positiven Ausfall der Eisenreaktion als Haemosiderin erweisen. Besonders dicht gehäuft finden sich Haemosiderinkügelchen in den bindegewebigen Septen.

Das genannte bindegewebige Gerüst — Kapsel und Septen — ist teils kernarm, derb hyalin, teils dichtzelliger und dann reich an schlanken, langspindligen, lockerliegenden Elementen. Es enthält eine nicht unbeträchtliche Zahl zarterer und größerer Blutgefäße.

Außer diesem rein bindegewebigen mehr oder minder kernreichen Gewebe oder den Cysten sieht man nun, in erster Linie in den soliden Tumorabschnitten in bindegewebigem Stroma, eine ganz beträchtliche Anzahl, teils in Grüppchen, teils einzeln gelegener auffällig großer Zellen, die sofort ins Auge fallen und sich leicht als Ganglienzellen erkennen lassen. Ihre Größe schwankt zwischen 80 und 120 μ

Diese großen im Bindegewebe gelegenen Elemente sind plump oval oder etwa gleichschenklig-dreieckig, vier-, fünfeckig oder polyedrisch. Ihr Leib färbt sich bei der Haemalaun-Eosin-Färbung hellgrau-bläulich an und ist ziemlich feinkörnig. Besondere Ablagerungen, vornehmlich von Pigment, werden vermißt. Der meist in der Mitte gelegene Kern nimmt ein Viertel bis ein Achtel des Zellumfanges ein, ist deutlich bläschenförmig, von sehr lockerem Chromatingerüst und weist ein scharf gezeichnetes, dunkelgefärbtes Kernkörperchen auf. Hin und wieder haben die großen Zellen auch mehrere Kerne, zwei, drei und mehr, bis zu mindestens sechs der beschriebenen Art. An manchen, vereinzelt bleibenden Stellen, sind die Zelleiber der dann meist schlecht färberisch zur Darstellung gelangenden Zellen von Elementen vom Typ der kleinen Wanderzellen dicht umgeben und kleine runde Zellen dringen in den Ganglienzelleib ein (Neuronophagie). Andere Male sind große Ganglienzellen von typisch länglichen, ihnen sich dicht anschmiegenden Kapselzellen eingerahmt.

Weiter erscheinen bei der van Gieson-Färbung in dem einfachen faserigen Bindegewebe ausgesprochen gelbgetönte, etwas wellige Faserzüge. Die zwischen ihnen oft reichlicheren Kerne sind stäbchenförmig bzw. längsoval, mit ziemlich dichtem, etwas gröber

körnigem Chromatin. Auch rotgefärbte Fibrillen sind zwischen die gelb tingierten eingelagert.

Bei der Bielschowsky-Methode tritt der Ganglienzellcharakter der beschriebenen, großzelligen Elemente besonders schön in die Erscheinung. Mit großer Deutlichkeit sieht man die ausläuferartigen Fortsätze an den Zellen, und es läßt sich an vielen Zellen überzeugend dartun, daß feine fibrilläre Faserzüge direkt vom Ganglienzelleib ausgehen, also Nervenfaserfortsätze darstellen.

Außer den beschriebenen Bindegewebsfasern, Nervenfasern und Ganglienzellen mit ihren Satelliten finden sich noch zwei andere Arten von Elementen im Tumor. Es sind dies

1. kleine lyphocytenähnliche Elemente,
2. größere Zellen mit deutlichem Protoplasmaleib.

Die erstgenannten liegen in dichten Haufen bis zu Hunderten zusammen, die zweiten in Gruppen zu sechs bis zwanzig, enthalten im Zelleib trübes, oft feinkörniges Fett. Der kleine, scharf-gezeichnete Kern liegt zentral. Sie finden sich lediglich in der äußersten Circumferenz des Tumors.

Bei den erstgenannten Elementen handelt es sich wohl zweifellos um diejenigen Zellen, bei denen in der Literatur erörtert wird, ob sie Sympathogonien oder Lymphocyten entsprechen, bei den zweiten ist in erster Linie an Reste der Nebennierenrinde, vielleicht auch an Sympathoblasten zu denken.

In meinem Fall möchte ich die kleinen lymphocytenähnlichen Zellen eher für Sympathogonien halten, da in der Umgebung der Herde nirgends Zerfallserscheinungen usw. beobachtet wurden, die ihre Ansammlungen begründen könnten.

Die zweite Art von Zellen möchte ich auf Grund der Tatsache, daß sie ausschließlich in den Rindenabschnitten gefunden wurden, als Reste der Nebennierenrinde ansprechen.

Nach alledem liegt bei unserem Tumor ein Ganglioneurom der linken Nebenniere vor, die höchst ausgereifte Form der Geschwülste des Nervengewebes. Denn wir haben, wenn wir noch einmal kurz das mikroskopische Bild zusammenfassen, folgenden Befund erheben können:

a) ein faseriges bindegewebiges Gerüst;

b) in dieses eingelagert nervöse Zellelemente, die in Bezug auf

Zellgröße, Zellform, Kernstruktur und Kernkörperchen dem Typ der großen sympathischen Ganglienzellen entsprechen;

c) Nervenfasern, durch die Bielschowsky-Methode als solche gesichert;

d) kleine lymphocytoide Zellen, wahrscheinlich Sympathogonien;

e) größere Zellen im Rindengebiet der Geschwulst, wahrscheinlich Nebennierenrindenreste.

Aus der obigen Zusammenstellung der Ganglioneurome der Nebenniere spricht der mit nur geringer Variante stets wiederkehrende mikroskopische Aufbau eine so deutliche Sprache, daß wir die Befunde noch einmal nur ganz kurz zusammenzufassen brauchen. Stets Ganglienzellen von typischem Bau, zum Teil mit allen Zeichen von Jugend und Neubildung, andererseits des öfteren auch mit degenerativen Veränderungen. Ganz besonders zahlreiche marklose Nervenfasern, sehr selten und vereinzelt Nervenfasern mit Schwann'scher Scheide.

Die Beschreibungen der einzelnen Fälle lassen mit Bestimmtheit schließen, daß bei dem Ganglioneurom eine echte blastomatöse Wucherung von Ganglienzellen tatsächlich stattfindet und diese ist, wenn auch die marklosen Nervenfasern an Masse überwiegen, als das eigentliche, den Tumor bedingende und für diesen charakteristische Moment aufzufassen. Mit Recht werden die Abweichungen der Ganglienzelle von der Norm, ihre Apolarität, die sehr häufigen zwei- und mehrkernigen Ganglienzellen, ferner besonders auch der Mangel an Pigment, welcher auf die Jugend der Zellen hinweist, als charakteristisches Merkmal der Blastomatose gedeutet.

Wie aus der Zusammenstellung der von mir aus der Literatur angegebenen zehn Fälle und des meinigen hervorgeht, gehören die Träger der Ganglioneurome hauptsächlich dem jugendlichen oder mittleren Lebensalter an. Bei den elf Fällen finden wir achtmal das Alter angegeben. Unter diesen waren fünf, also über die Hälfte, zur Zeit des Todes noch nicht 30 Jahre alt (4, 12, 14, 16, 26 Jahre), einer zwischen 30 und 40 und nur zwei erreichten das Greisenalter. Man dürfte deshalb wohl kaum fehlgehen, wie auch Herxheimer betont, daß es sich bei diesen Tumoren um Entwicklungsfehler handelt, d. h. eine kongenitale Anlage wahrscheinlich ist. Es tritt dies noch deutlicher hervor, wenn wir bedenken, daß die

Ganglioneurome gutartige Geschwülste darstellen, die erst, wenn überhaupt, durch ihr allmähliches Wachstum Verdrängungserscheinungen verursachen und klinisch in Erscheinung treten. Danach dürfte es sich also daher um Tumoren handeln, die offenbar zur Zeit ihrer Entdeckung schon seit langem bestehen und gewachsen sind.

Auffallend ist auch, daß anscheinend häufiger die linke Seite gegenüber der rechten bevorzugt ist. In unseren elf Fällen war neunmal der Sitz des Tumors mitgeteilt. Davon entfallen sechs Tumoren auf die linke Nebenniere, während nur drei Fälle von rechtsseitigem Ganglioneurom der Nebenniere angegeben sind. Sato wollte diese Beobachtung damit erklären, „daß die relativ große Milz einen Zug auf den Grenzstrang oder die Nebennierengegend ausübe und damit die Uranlage der Geschwulstbildung zur Folge habe". Wegelin vermutet den Einfluß eines entwicklungsgeschichtlichen Momentes und ist der Meinung, daß neben diesem auch die Herzentwicklung für das Vorwiegen der linksseitigen Geschwulstanlage eine Rolle spiele. Ob dies zutrifft, muß dahingestellt bleiben.

Schließlich sei noch kurz auf die Größenverhältnisse der einzelnen Tumoren hingewiesen. Die bisher beschriebenen Fälle zeigten ganz verschiedenen Umfang und wechselnde Gestalt. Stets waren sie in der Einzahl und stets einseitig. Der kleinste Tumor (Brüchanow) besaß eine Größe von 1 cm im Durchmesser, der bisher größte (Geller) war ungefähr mannsfaustgroß. Hierzu kommt als erheblich viel größerer unser Tumor, der einen Umfang von gut Kindskopfgröße hatte. Er stellt mit seinen Maßen von 17 : 11,5 : 9 cm und seinem Gewicht von 1296 g alle bisher beschriebenen Ganglioneurome der Nebenniere in den Schatten.

Diese Größenverhältnisse dürften wohl auch die Ursache sein, daß im Gegensatz zu sämtlichen anderen Fällen von Ganglioneuromen der Nebenniere, die klinisch nicht in die Erscheinung getreten waren und durchweg erst bei der Sektion zufällig als Nebenbefunde festgestellt wurden, in unserem Falle schon eine Reihe von Jahren vor dem Tode Erscheinungen wie Druckschmerz, palpabler Tumor bei der Patientin bestanden haben. Man geht wohl kaum fehl, wenn man den bereits im Jahre 1922 nach der Geburt des Kindes palpierten Tumor unterhalb des linken Rippenbogens, der als

Milztumor angesprochen wurde, auf das Ganglioneurom der linken Nebenniere zurückführt.

Ich möchte zum Schluß nicht verfehlen, meinem hochverehrten Lehrer, Herrn Professor Dr. L. Pick, für die Anregung zu dieser Arbeit und die Unterstützung bei ihrer Anfertigung meinen besten Dank auszusprechen.

Lebenslauf.

Ich wurde am 10. Juni 1903 zu Berlin-Charlottenburg als Sohn des Haupt-Ritterschaftssyndicus Martin Heuer und seiner Ehefrau Elsa, geb. Fehre, geboren. Nach abgelegtem Abiturientenexamen begann ich zunächst im W.-S. 1922/23 mit dem juristischen Studium, gab dieses aber, da es mir nicht zusagte, 1924 auf und ließ mich bei der medizinischen Fakultät in Freiburg einschreiben. Studium in Freiburg, Kiel und Berlin. Medizinisches Vorexamen in Freiburg Oktober 1926, Staatsexamen 1930 in Berlin. Approbation am 8. November 1931. Seit dem 17. November 1931 etatsmäßiger Assistenzarzt am pathologischen Institut des Krankenhauses im Friedrichshain.